Lane Medical Library

Aus dem Institut für gerichtliche und soziale Medizin
der Martin Luther-Universität Halle (Saale)
Direktor: Prof. Dr. Schrader

STANFORD UNIVERSITY
APR
11
1939
LIBRARY

Der Verlauf der Leukocytenentartung im Eiter entsprechend der durch die Entartung bedingten Änderung des spezifischen Gewichtes

INAUGURAL-DISSERTATION

zur
Erlangung der Würde des Doktors der Medizin
der
Hohen Medizinischen Fakultät
der
Martin Luther-Universität Halle-Wittenberg

Vorgelegt von

ALFRED VOLKMAR
aus Niederroßla b. Apolda.

Halle (Saale) 1938

Eduard Klinz Buchdruck-Werkstätten Halle (Saale), Dölauer Straße 14

Aus dem Institut für gerichtliche und soziale Medizin
der Martin Luther-Universität Halle (Saale)
Direktor: Prof. Dr. Schrader

Der Verlauf der Leukocytenentartung im Eiter entsprechend der durch die Entartung bedingten Änderung des spezifischen Gewichtes

INAUGURAL-DISSERTATION

zur
Erlangung der Würde des Doktors der Medizin
der
Hohen Medizinischen Fakultät
der
Martin Luther-Universität Halle-Wittenberg

Vorgelegt von

ALFRED VOLKMAR
aus Niederroßla b. Apolda.

Halle (Saale) 1938

Eduard Klinz Buchdruck-Werkstätten Halle (Saale), Dölauer Straße 14

1. Berichterstatter: Dozent Dr. med. hab. A. Ponsold.

2. Berichterstatter: Prof. Dr. med. G. Schrader.

Tag der mündlichen Prüfung: am 22. Juni 1937.

Gedruckt mit Genehmigung der Fakultät.

Meinen lieben Eltern

gewidmet

INHALT.

Seite

I. Einleitung 5

II. Technik und Ausführung der Untersuchungen . . . 6

III. Mikroskopische Untersuchungen 7

IV. Übersicht 18

V. Zusammenfassung 21

I. EINLEITUNG.

Bevor auf die Untersuchungen im einzelnen eingegangen werden soll, ist es nötig, kurz die Entstehung des Eiters zu erwähnen.

Das dickflüssige, undurchsichtige, gelbliche oder gelblichgrüne Exsudat, das man Eiter nennt, besteht aus dem Eiterserum, der eiweißhaltigen wie auch etwas Fibrin oder Schleim enthaltenden exsudierten Flüssigkeit und vor allem den Eiterkörperchen, d. h., aus den Kapillaren der entzündeten Organpartie ausgetretenen neutrophilen polymorphkernigen Leukocyten (Herxheimer).

Dieser Austritt der Leukocyten aus der Gefäßbahn ist auf chemotaktische Erregung zurückzuführen, die die Leukocyten durch Anwesenheit von Mikroorganismen (Eitercoccen) oder Chemikalien erfahren; denn es ist bewiesen, daß nicht nur die spezifischen Eitercoccen, also Strepptococcen, Staphylococcen, Diplococcen (Fränkels und Weichselbaums), Gonococcen, das Bacterium coli, Thyphusbazillen etc. eine chemotaktische Wirkung auf die Leukocyten hervorrufen, sondern auch Chemikalien.

Bringt man zum Beispiel Terpentin unter die Haut, so antwortet der Organismus mit einer Entzündung, die sich in der Form eines Abscesses oder einer Phlegmone zu erkennen gibt (Herxheimer).

Man spricht also von einer infektiösen, bakteriellen oder einer nicht infektiösen, abakteriellen, chemischen Eiterung (L. Krehl und F. Marchand).

Die Lebensfähigkeit der Leukocyten ist eine begrenzte. Das Absterben der Eiterkörperchen erfolgt sehr bald, wenn dieselben in größerer Menge in einem geschlossenen Raum, einer seriösen Höhle oder im Gewebe angehäuft sind. Es ist Erfahrungstatsache, daß die Eiterkörperchen in jedem etwas älterem Eiterherd im Gewebe und in Körperhöhlen abgestorben sind.

Die absterbenden Leukocyten erleiden weitgehende Änderung der Struktur und der chemischen Zusammensetzung. Der Kern zeigt vorwiegend die gröberen strukturellen Alterationen der Zelle. Er wird kleiner, verliert oft die runde Form, erhält aber, offenbar durch Verarmung zunächst an leicht flüssigem Inhalte, eine besonders intensive Färbbarkeit. Diesen Zustand der Kernverdichtung bezeichnet man als Pyknose.

Bei weiterer Degeneration sammelt sich der färbbare Inhalt des Kernes mehr und mehr an der Kernmembran an. Dieser Zustand wird als Kernwandhyperchromatose bezeichnet. Unter Bildung von Sprossungen der Kernwand, von platzenden Vakuolen der Kernprotoplasmagrenze entleert dann der hierbei schrumpfende Kern seine Substanzen in das Zell-Protoplasma, oder der ursprüngliche Kern kerbt sich durch Veränderung der Oberflächenspannung ein und wird zu Teilstücken zerschnürt.

Alle diese Vorgänge des Kernzerfalles faßt man unter dem Namen Karyorrhexis zusammen. Der Abschluß der Karyorrhexis ist in den meisten Fällen die Karyolysis oder der Kernschwund, d. h., es kommt zur Auflösung der jetzt achromatischen Kernbestandteile und zum Kernwandverlust, sodaß von dem ehemaligen Kern nur noch eine helle Blase zu erkennen ist (L. Aschoff).

Das Protoplasma der Leukocyten macht ebenfalls Veränderungen durch. Diese Veränderungen können teils degenerativer Art sein oder sie treten an abgestorbenen Zellen ein.

Die häufigste Formveränderung, besonders gelapptkerniger Leukocyten, ist die Quellung, zunächst in Form heller Vakuolen, die dann in eine Aufhellung des ganzen Zellkörpers mit Bildung einer membranartigen Begrenzung übergehen. Die im Protoplasma immer sich findenden Granula können dabei anfangs erhalten bleiben, verschwinden aber bei stärkerer Degeneration bzw. in älteren schon abgestorbenen Leukocyten. Durch Zerstörung der membranösen Grenzschicht tritt der Protoplasmainhalt aus, und es kommt nun zur vollständigen Auflösung des Protoplasmas (L. Krehl und F. Marchand).

II. TECHNIK UND AUSFÜHRUNG DER UNTERSUCHUNGEN.

Die Untersuchungen über den Verlauf der Leukocytenentartung entsprechend der durch die Entartung bedingten Änderung des spezifischen Gewichtes, sind nach einer Anregung von Ponsold ausgeführt worden. Die Untersuchungsmethode ist folgende gewesen:

Der Eiter, der von Empyemen, Abscessen, Geschwüren, Panaritien, eitrigen Mastitiden etc. stammte, wurde in dankenswerter Weise von der septischen Abteilung der chirurgischen Klinik, dem pathologischen Institut und dem gerichtlichen Institut zur Verfügung gestellt und in zehn Zentimeter lange, ein bis zwei Millimeter weite Kapillarröhrchen abgefüllt.

Zu diesem Zwecke bringt man das Röhrchen schräg haltend in die Eiterflüssigkeit, die ungefähr auf 5 bis 6 Zentimeter aufgesogen wird. Danach wird das Kapillarröhrchen an einer Seite zugeschmolzen, zweckmäßigerweiser an der Seite, die mit Eiter nicht in Berührung gekommen ist, um ein Zerplatzen des Kapillarröhrchens zu vermeiden.

Darauf werden die auf diese Art und Weise gefüllten Kapillaren in die Zentrifuge gebracht und ungefähr eine Stunde zentrifugiert. Die Zentrifuge darf nicht auf zu hohen Touren laufen, da einerseits ein Zerplatzen der Kapillaren möglich ist, andererseits sich bei langsamerem Laufen der Zentrifuge leichter eine Schichtung der Bestandteile entsprechend ihrem spezifischen Gewicht vollzieht.

Das Zentrifugieren des Inhaltes der Kapillaren wurde in den gebräuchlichen elektrischen Zentrifugen vorgenommen. Die Kapillaren wurden in Metallhülsen gesteckt, und zwar in konische, wo sie in der Längsachse zu liegen kamen. Die Röhrchen wurden auf 2 Hülsen verteilt und austariert.

Ist eine Stunde verstrichen, werden die Kapillaren aus der Zentrifuge genommen und nun ist folgendes zu beobachten:

Die einzelnen Bestandteile des Eiters haben sich ihrem spezifischen Gewicht nach abgesetzt. Bei allen Untersuchungen konnte eine Dreischichtung festgestellt werden. Die erste Schicht ist das durchsichtige, seröse Exsudat. Die zweite, manchmal sehr dünne Schicht, die als Übergangsschicht bezeichnet wurde, ist leicht getrübt und setzt sich zur dritten festen, vollständig undurchsichtigen Schicht deutlich ab. Es kommt vor, daß die Übergangsschicht, von flüssig zu fest, nicht deutlich ausgeprägt ist. Läßt man aber das Kapillarröhrchen dann noch eine halbe Stunde länger in der Zentrifuge, so bekommt man eine gut erkennbare Übergangsschicht. Die dritte und letzte Schicht ist dickflüssig, vollständig undurchsichtig und hat das Aussehen von einem gelblichgrünen Eiter.

Die Abbildung 1 veranschaulicht ein solches Kapillarröhrchen in starker Vergrößerung.

I. = Seröse Schicht (durchsichtig
II. = Übergangsschicht (stark trübe)
III. = Eiterschicht (vollständig undurchsichtig).

Zur Färbung der Zell- und Zellkernbestandteile wurde konzentrierte Methylenblau-Lösung verwandt. Die Bevorzugung einer konzentrierten Lösung ist damit gerechtfertigt, da die in Zerfall begriffenen Zellen sich mit einer verdünnten Lösung überhaupt nicht färben lassen. Um die Fettbestandteile zur Darstellung zu bringen, wurde eine Sudan-III-Lösung benutzt.

Abbildung 1.

Stark vergrößertes Kapillarröhrchen mit den 3 Schichten.
Dicke Linie: Homogene Fettschicht.
I. Seröse Schicht II. Übergangsschicht III. Eiterschicht

III. MIKROSKOPISCHE UNTERSUCHUNGEN.

Zuerst wurde die seröse Schicht mikroskopisch untersucht. Es hat sich gezeigt, daß auf der serösen Schicht eine dünne homogene Fettschicht liegt, die in manchen Fällen makroskopisch schon als feiner Hauch sichtbar ist. Man teilt dicht unterhalb dieser Schicht mit einer Ampullensäge das Röhrchen ab (siehe Abbildung 2 a), führt diesen Teil in ein dünneres Kapillarröhrchen über und gibt zur spezifischen Fettfärbung Sudan III hinzu. Nach einigen Minuten

bringt man die Flüssigkeit auf einen Objektträger, legt ein Deckgläschen auf und untersucht unter dem Mikroskop mit Ölimmersion.

Abbildung 2.

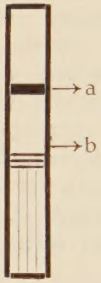

Man sieht dann im Blickfeld lauter leuchtend rot gefärbte Kügelchen in verschiedener Größe.

Abbildung 3 zeigt das mikroskopische Bild.

Das Fett hat sich mit Sudan III leuchtend rot gefärbt.

Abbildung 3.

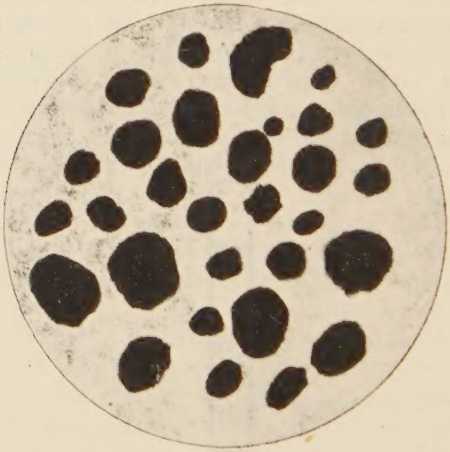

Fettschicht: mit Sudan III gefärbt.

Irgendwelche Bestandteile von Zellen wurden in dieser Schicht nicht gefunden.

Mit Hilfe dieser Untersuchungsmethode ist man in der Lage, die seröse und die anderen Schichten an jeder beliebigen Stelle zu untersuchen. Die Untersuchungen gingen nun schrittweise vor sich, indem die ganze seröse Schicht systematisch durchuntersucht wurde. Im Abstand von wenigen Millimetern wurde immer ein neues Präparat angefertigt und mikroskopisch untersucht.

Es zeigte sich ,daß unter der Fettschicht eine dünne Schicht mit Fett„detritus" vorhanden ist, dann folgt eine rein seröse Schicht. Makroskopisch ist sie vollständig durchsichtig, doch im Mikroskop zeigen sich vereinzelnd Bestandteile von Fettdetritus und auch Zell-

detritus, die aber keinerlei Struktur aufweisen. Normale Zellen und Bakterien waren in den obersten serösen Schichten nicht zu finden.

Langsam geht der Übergang in die Übergangsschicht vor sich. Wenige Millimeter oberhalb der Übergangsschicht (siehe Abbildung 2 b) findet man schon Zelldetritus, der eine Färbung mit konzentrierter Methylenblau-Lösung eingeht (siehe Abbildung 5). Bakterien findet man schon in der Mitte zwischen der hauchdünnen Fettschicht und Mitte der serösen Schicht, also in $^3/_4$ Höhe der serösen Schicht.

Über die Bakterien wird später noch genauer zu berichten sein.

Abbildung 4 zeigt das mikroskopische Bild der Mitte der serösen Schicht mit vereinzelten Fettkügelchen, Fett„detritus" und den verschiedensten Arten von Eiterbakterien, die in lebhafter Bewegung begriffen sind.

Abbildung 4.

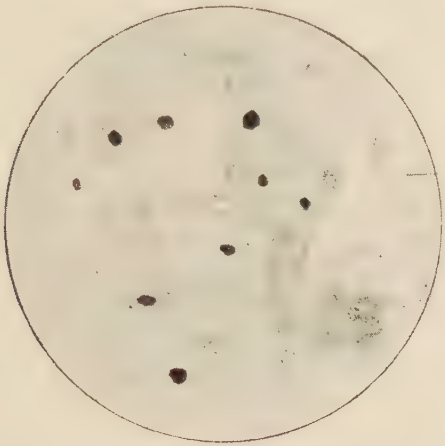

Fett, Fett„detritus" und Eiterbakterien
aus der Mitte der serösen Schicht.

Die Untersuchung der Übergangsschicht gestaltete sich etwas schwieriger, da man darauf achten muß, keine Teile der festen Eiterschicht in die Kapillare zu bekommen. Die also mit großer Vorsicht in ein dünneres Kapillarröhrchen überführte Übergangsschicht wird mit Löffler's Methylenblau gefärbt, indem man den Inhalt ungefähr 2 bis 3 Minuten hin- und herfließen läßt.

Diese Schicht besteht, wie es das Mikroskop zeigt, aus lauter Zelldetritus, d. h., aus lauter kleinen Granula (im Bilde vergrößert dargestellt), wo weder Zellen noch Zellkerne zu erkennen sind. Ganz vereinzelt fanden sich noch Reste von Kernmembranen, die sich mit Methylenblau etwas intensiver gefärbt hatten, während der Kerninhalt überhaupt keine färbbaren Substanzen enthielt. Vom umgebenden Protoplasma und Zelleib war nichts mehr zu entdecken.

Außerdem befand sich im Zelldetritus vereinzelt Fett und wieder sehr viel Bakterien, die gerade in dieser Übergangsschicht am meisten vorhanden waren.

Abbildung 5 stellt das Bild der Übergangsschicht dar. Lauter kleine Granula, leuchtend blau gefärbt, sich deutlich von der Umgebung abhebend, sind in einer Art Netzwerk verankert, das aus chromatinhaltigen Substanzen besteht.

Abbildung 5.

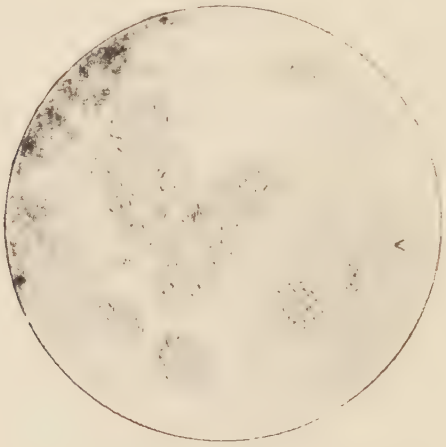

Zelldetritus der Übergangsschicht
mit massenhaft Bakterien.

Abbildung 6 zeigt 2 Leukocytenkerne, deren Kernmembranen nicht mehr zu erkennen sind. Die färbbaren Kernbestandteile haben sich kugelförmig verändert und so gelegt, daß sie den in der noch lebenden Zelle ausmachenden Kern umgrenzen.

Abbildung 6.

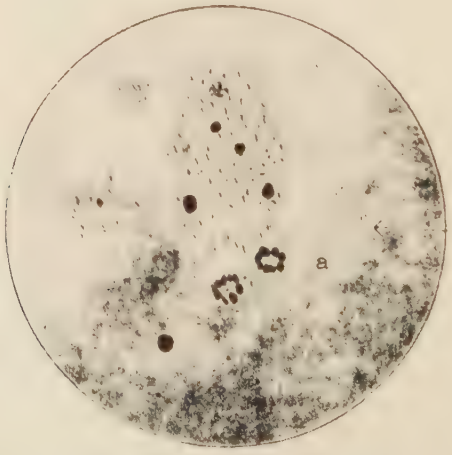

„a" = intensiv gefärbte Kernbestandteile,
Fetteinlagerungen rot gefärbt.

Sie haben auch im Gegensatz zu den Zelldetritusgranula intensiver gefärbt. Im Zelldetritus finden sich auch noch vereinzelt Fetteinschlüsse. Es waren hier nicht nur einkernige Reste der Leukocyten, sondern, wie es Abbildung 7 zeigt, auch mehrkernige Kernreste zu finden.

Abbildung 7.

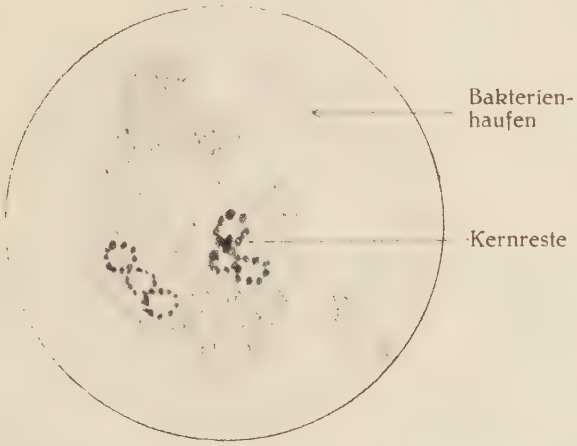

Die Zellkernreste wurden allerdings sehr selten gefunden; ungefähr unter 25 bis 30 Untersuchungen einmal. Es sind wahrscheinlich Formen, die kurz vor der Zerklüftung in zahlreiche kleine intensiv färbbare Fragmente stehen und danach das Bild des Zelldetritus bieten. Im Detritus findet sich regelmäßig, wie oben schon erwähnt, Fett. Man kann es mit Sudan III nachweisen, aber es ist auch leicht zu erkennen bei einfacher Methylenblau-Färbung. Das Fett hat keine Farbe angenommen und leuchtet hell auf bei durchfallendem Licht. Es liegt in der Übergangsschicht verteilt. Erst bei nochmaligem Zentrifugieren dieser Übergangsschicht allein setzt es sich ab. Auf diese Untersuchungen wird später noch einmal zurückzukommen sein.

Bei der Untersuchung der letzten völlig undurchsichtigen Schicht kann man den Leukocytenzerfall, Karyorrhexis und Karyolyse, auf das Beste studieren. Da sich die einzelnen Untergangsformen der Leukocyten dem spezifischen Gewicht nach absetzen, d. h., je mehr erhalten die Zelle ist, desto mehr wird sie, da sie ja spezifisch schwerer ist, durch das Zentrifugieren in die Tiefe geschleudert; so werden die schon fast vollständig zerstörten Leukocyten die oberste Schicht und die noch am besten erhaltenen die unterste Schicht ausmachen. Diese Überlegungen haben sich auch durch die Untersuchungen beweisen lassen.

In genau derselben Weise wie bei der serösen Schicht wurden die Untersuchungen bei der dickflüssigen, grünlichgelben Eiterschicht ausgeführt. Im Abstand von wenigen Millimetern wurde immer ein neues Präparat angefertigt. Auch hier ist es schwierig, den dicken Eiter in ein dünneres Kapillarröhrchen abzufüllen.

Das Kapillarröhrchen wurde an der Stelle, die in Abbildung 8 mit a bbezeichnet ist, abgefeilt und die darüber liegende, gerade noch sichtbare Eiterschicht in ein anderes dünneres Kapillarröhrchen überführt und ungefähr 4 Minuten mit konzentrierter Methylenblau-Lösung gemischt.

Abbildung 8.

An dieser Stelle muß darauf hingewiesen werden, daß es nötig ist, solange zu mischen, bis die Eiterklümpchen sich vollständig gelöst haben, da man sonst keine genauen Bilder erhalten kann, weil die Zellen durch den Schleuderprozeß zu sehr zusammengeballt sind.

Man bringt jetzt die mit dem Eiter vermischte Methylenblau-Flüssigkeit auf einen Objektträger, legt ein Deckgläschen auf und untersucht unter dem Mikroskop mit Ölimmersion und bekommt ein Bild, wie es die Abbildung 9 zeigt.

Abbildung 9.

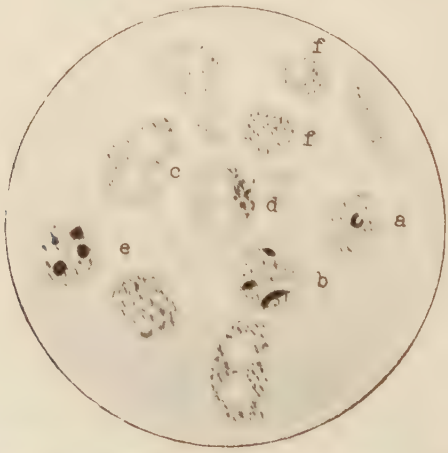

Mikroskopisches Bild der obersten Eiterschicht. Bei „e" stellen die roten Pünktchen Fetteinlagerungen dar. Bakterien extra- und intrezellulär. Granula stark vergrößert gezeichnet.

Man findet noch die äußere Form der Leukocyten (Zellbegrenzung) wieder. Der ganze Protoplasmaleib ist in winzige Granula zerfallen (im Bilde vergrößert dargestellt), die sich von den vitalen

Leukocyten-Granula nur durch ihre weniger starke Färbbarkeit und Strukturlosigkeit unterscheiden. Ein Zellkern läßt sich nicht mehr nachweisen. Nur ganz vereinzelt sieht man in der Zelle kleine, stark geschrumpfte Granula, die sich durch stärkere Färbbarkeit auszeichnen (siehe Abbildung 9 a u. b). In anderen Zellen finden sich Vakuolen, die auf eine vakuoläre Degeneration des Protoplasmas hindeuten (siehe Abbildung 9 c u. d). In anderen wiederum, und zwar den meisten Zellen, finden sich aber weder Vakuolen noch geschrumpfte Granula, sondern das Ganze besteht aus lauter kleinen schwach gefärbten Körnchen (siehe Abbildung 9 f), so daß sie den Eindruck von Zelldetritus erwecken könnten, wenn sie nicht die ursprüngliche Leukocytenform noch hätten. Auch läßt sich vereinzelt eine Protoplasmamembran erkennen. Die Färbbarkeit der Granula in dieser obersten Eiterschicht ist größer als die Färbbarkeit der Zelldetritus-Granula. Nur an diesem unterschiedlichen Verhalten wären beide Granula-Arten zu erkennen. Der Unterschied in der Färbungsintensität ist ein ganz natürlicher Vorgang, da ja die Leukocyten stärker gefärbt werden können, je weniger sie zerstört sind. Ein vollständig zerstörter Leukocyt ist demnach der Färbung nicht mehr zugängig (A. Ponsold).

Wird die Untersuchung jetzt weiter fortgesetzt, so bekommt man in der Mitte der Eiterschicht Entartungsformen zu Gesicht, die hauptsächlich Leukocyten mit Kernwandhyperchromatose zeigen.

Es werden hier alle Arten von Leukocyten gefunden: mononukleäre, multinukleäre, starbkernige, segmentkernige und alle zeigen die charakteristische Kernwandverdichtung. Abbildung 10 zeigt diese verschiedenen Leukocytenarten.

Abbildung 10.

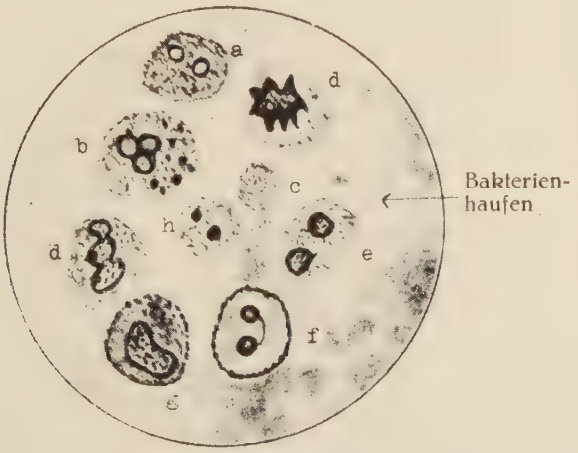

Mikroskopisches Bild der mittleren Eiterschicht.

a und b stellen Leukocyten mit Kernwandhyperchromatose dar. Die Kerne sind an ihrer Membran stark gefärbt, während der

zentrale Teil Aufhellung zeigt. Das Protoplasma ist in lauter kleine, sich weniger intensiv gefärbte Granula, zerfallen. Bei c sieht man einen Leukocyt, wie ihn die oberste Eiterschicht auszeichnet, eine Zelle ohne Kern, nur angefüllt mit gefärbtem körnigen Material. Diese Form wurde auch noch in den untersten Eiterschichten gefunden, trotzdem sie charakteristisch für die oberste Eiterschicht ist. Wahrscheinlich sind einige Zellen von den spezifisch schweren beim Zentrifugieren mit in die Tiefe gerissen worden. Bei d. ein Leukocyt mit Kernausbuchtungen, dessen Kerninneres sich durch chromatinhaltige Substanzen stark gefärbt hat. e und f zeigen stabkernige Leukocyten, die aber beide größere Unterschiede aufweisen. e zeigt eine stärkere Kernwandhyperchromatose mit Granulabildung des Protoplasmas und des Kerninneren, während f eine dicke Protoplasmarandgranulierung zeigt, und das Protoplasma selbst eine fast homogen anmutende Färbung angenommen hat. Trotz der mikroskopischen Unterschiede handelt es sich doch um Leukocytenuntergangsformen. Nach C. Ciaccio gibt es zwei Möglichkeiten des Leukocytenzerfalles, „Die eine Phase ist die Verschmelzung der Blastosomen und die dadurch bedingte diffuse Färbbarkeit des Protoplasmas, die andere ist die Vacuolisation, wobei die auftretenden Bläschen nur einen färbbaren Saum aufweisen".

Abbildung 10 g zeigt einen Leukocyt mit starker Protoplasmarandgranulierung, fast homogener Protoplasmafärbung und sichelförmig randständigem Kern. Der Kerninhalt selbst ist in lauter kleine intensiv gefärbte Körnchen zerfallen. Ganz vereinzelt waren auch pyknotische Zellen zu finden, wie Abbildung 10 h zeigt, die aber die Hauptmasse der untersten Eiterschicht ausmachen.

In der Abbildung 10 f wurde absichtlich etwas übertrieben, um den Unterschied zwischen granuliertem und homogenem Protoplasma deutlicher hervorzuheben.

Bei all diesen Formen fiel eine stärkere Protoplasmarandgranulierung auf, die sich durch intensivere Methylenblau-Färbung hervorhob. Auch Bakterien fanden sich hier wieder in größerer Anzahl. Leukocyten bargen solche in ihrem Zelleib, wie es in Abbildung 10 g zum Ausdruck kommt. Der Kern ist hier randständig und sichelförmig dem Protoplasmarand angelegt. Das Protoplasma zeigt auffallend geringe Granulierung, während wiederum andere Leukocten mit Bakterien stark granuliert waren (siehe Abbildung 10 b).

Je mehr man nun bei den Untersuchungen in die untersten Eiterschichten kam, um so zahlreicher wurden die Zellen mit Kernpyknose. Die Kerne waren verkleinert und leuchteten intensiv blau. Das Protoplasma war weniger stark mit Granula angefüllt. Vereinzelt zeigte sich Vakuolenbildung. Aber auch vollständig zerstörte Leukocyten fand man, und solche mit Kernwandhyperchromatose. Für das Vorhandensein der vollständig zerstörten Leukocytenformen wurde oben schon eine Erklärung zu geben versucht.

Die Abbildung 11 zeigt das mikroskopische Bild der untersten Eiterschicht.

Abbildung 11.

Mikroskopisches Bild der untersten Eiterschicht.

a und b zeigen Leukocyten mit Kernwandhyperchromatose, wie sie sich hauptsächlich in den mittleren Schichten finden, c und d, Leukocyten mit Veränderung der Kernwand. Der ganze Kern hat sich intensiv blau gefärbt und seine Wand zeigt runde zackige Ausbuchtungen, während das Protoplasma dieser Leukocyten wenig färbbare Bestandteile enthält. e, f und g sind pyknotische multinukleäre und uninukleäre Zellen. e zeigt solche multinukleäre Zelle mit Vakuolenbildung im Protoplasma. Die Kernsegmente, drei an der Zahl, sind stark geschrumpft, intensiv blau gefärbt, machen also einen ausgesprochenen pyknotischen Eindruck. Die Form der Segmente ist kugelig oder mehr oval, eine feine Chromatinstruktur fehlte überall. Ganz vereinzelt waren auch die pyknotischen Kernsegmente durch dünne Fäden mit einander verbunden, die eine bedeutend schwächere Färbung als die Segmente selbst angenommen hatten. Auch zeigten sich deutlich Unterschiede gegenüber den normalen lebenden Leukocyten, deren Kernsegmente auch durch Chromatinfäden mit einander in Verbindung stehen. Bei den Leukocyten, wie sie hier gefunden wurden, waren die Fäden an einzelnen Stellen unterbrochen. Es muß sich also hier um einen Auflösungsprozeß handeln, der die Fäden allmählich zum Schwinden bringt. Daraus kann die Folgerung gezogen werden, daß die Chromatinfäden dem Zerfall wenig Widerstand entgegensetzen können und mit zuerst dem Degenerationsprozeß anheimfallen.

M. Staemmler hat in seiner Arbeit „Über die Kernveränderungen der Leukocyten in der Leber des Menschen" solche Formen eingehend beschrieben:

„Sehr häufig sind zwischen den Einzelsegmenten ganz deutlich dünnere oder dickere Fäden nachzuweisen, die die Kernteile mit einander verbinden. Diese Fäden sind meist schwächer gefärbt als die Segmente selbst. An vielen Exemplaren fehlen aber die Fäden, und die Kernteile scheinen frei und ohne Verbindung im Protoplasma zu liegen."

Diese Formen, wie sie von Staemmler beschrieben worden sind, fanden sich hier auch, nur mit dem Unterschied, daß drei, höchstens vier Segmente nachgewiesen werden konnten, während Staemmler Untergangsformen der Leukocyten in der Leber mit zehn, ja zwanzig Segmenten fand, und diese daher auch als supersegmentierte Leukocyten bezeichnete.

h zeigt wieder die typische Zelle der obersten Eiterschicht. Bei k und l ist eine deutliche Vakuolenbildung zu erkennen. Auch in dieser massigen Eiterschicht waren wieder zahllose Bakterien, teils intra-, teils extrazellulär anzutreffen.

Die Untersuchungen wurden nun weiter ausgedehnt, indem jede der 3 Schichten, wie sie beim ersten Schleuderprozeß erhalten worden waren, in ein anderes dünneres Kapillarröhrchen abgefüllt wurde und nochmals längere Zeit bis zu einer Stunde zentrifugiert. Zu diesem Zwecke wurde der unterste zugeschmolzene Teil des Kapillarröhrchens abgefeilt (siehe Abbildung 12 a) der Eiter in ein dünneres überführt.

Abbildung 12.

Diese Abfüllung war sehr schwierig und mußte mit Geduld ausgeführt werden, da die dicke Eiterschicht wenig Tendenz zum Überfließen zeigte. War das geschehen, so wurde das Kapillarröhrchen wieder an der Seite, die nicht mit Eiter in Berührung gekommen war, zugeschmolzen. Nachdem eine weitere Stunde zentrifugiert worden war, wurden die Untersuchungen von Neuem ausgeführt.

Es hatte sich hier wiederum etwas Serum abgesetzt, das vollständig durchsichtig war, darunter kam die jetzt noch zähere und dickere Eiterschicht. Eine Übergangsschicht, wie sie sich beim ersten Schleuderprozeß gebildet hatte, wurde nicht gefunden, da ja die Hauptmasse des Zelldetritus sich schon abgesetzt hatte. Die Serumschicht zeigt ganz oberflächlich wenig Fett, der übrige Teil war frei von färbbaren Bestandteilen. Die Eiterschicht zeigte auch wieder die Bilder, wie sie in Abbildung 9, 10 und 11 zum Ausdruck gebracht sind. Auch hier waren in den mittleren und untersten Schichten Leukocytenformen, wie sie als charakteristisch für die oberste Eiterschicht beschrieben wurde. In der Mitte der Schicht finden sich hauptsächlich Zellen mit Kernwandhyperchromatose, während in den untersten Schichten die Zellen vor allem einen charakteristisch pyknotischen Eindruck machten. Aber auch Zellen mit Kernwandhyperchromatose waren zu finden, sodaß man keinen so krassen Unterschied wie zwischen oberer und mittlerer Eiterschicht bekam. In den mittleren Schichten kamen vereinzelt auch pyknotische Leukocytenformen, wie sie Abbildung 10 h zeigt, vor.

Es läßt sich demnach daraus schließen, daß das spezifische Gewicht einiger pyknotischer Leukocytenformen und Leukocyten, die sich im Zustand der Kernwandverdichtung befinden, annähernd gleich sein muß, da der Unterschied zwischen oberster und mittlerer und oberster und unterster Eiterschicht sehr stark in die Augen fallend ist, während man eine Unterscheidung zwischen mittlerer und unterster Eiterschicht lediglich an dem mengenmäßigen Vorkommen der einen bzw. der anderen Leukocytenform feststellen kann. Man könnte dagegen allerdings anführen, daß nicht lange genug zentrifugiert wäre und deswegen keine genaue Differenzierung eingetreten ist. Dies aber ist sehr unwahrscheinlich. Es wurden verschiedentlich Kapillarröhrchen drei bis fünf Stunden dem Schleuderprozeß in der Zentrifuge ausgesetzt, ohne daß bei der mikroskopischen Untersuchung eine Änderung zu finden war, während alle anderen Schichten sich in geradezu klassischer Weise der Schwere folgend abgesetzt hatten.

Die Übergangsschicht ein zweites Mal zu zentrifugieren war allerdings erheblich schwieriger. Um ein Kapillarröhrchen ungefähr bis zur Hälfte mit Übergangsschicht zu füllen, brauchte man den Inhalt von zehn bis fünfzehn schon einmal zentrifugierten mit Eiter gefüllten Kapillarröhrchen. Es war auch darauf zu achten, nur die Übergangsschicht und keine Bestandteile von den beiden anderen Schichten zu fassen. Die erste Untersuchung hatte schon bewiesen, daß es sich um Zelldetritus handelte. Vereinzelt sah man auch, wie oben schon erwähnt, Fett in dem Detritus eingeschlossen. Das gab dazu Veranlassung, auch noch die Übergangsschicht mit Sudan III zu färben. Das mikroskopische Bild ist in der Abbildung 13 wiedergegeben. Zelldetritus hat die Sudan-Färbung z. T. angenommen. Die Fetteinschlüsse haben sich intensiv rot gefärbt.

Abbildung 13.

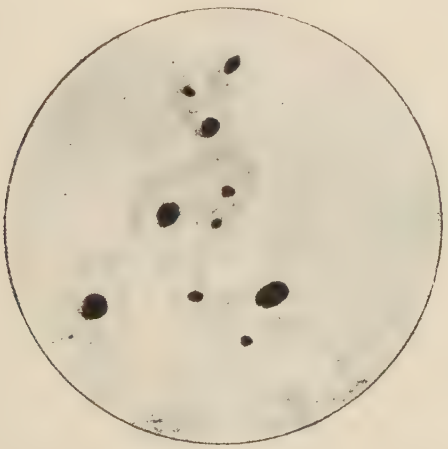

Übergangsschicht mit Sudan III gefärbt.
Fetteinschluß im Zelldetritus.

Die aus den zehn bis fünfzehn Kapillarröhrchen erhaltene Übergangsschicht wurde nun auch eine Stunde zentrifugiert. Die flüssigen und festen Bestandteile haben sich von einander getrennt. Ganz oben eine homogene Fettschicht, darunter seriöse Flüssigkeit, dann der Zelldetritus. Das mikroskopische Bild des Zelldetritus war dasselbe wie es die Abbildung 5 zeigt. Die Fettschicht färbte sich mit Sudan III in charakteristischer Weise.

Bei den ersten Untersuchungen wurde schon erwähnt, daß sich in der Übergangsschicht, d. h. in der Schicht zwischen der flüssigen und festen Masse, die Hauptmenge der Bakterien befand. Sie waren an ihrer Beweglichkeit leicht zu erkennen. Während bei der ersten Untersuchung die Bakterien die ganze Schicht gleichmäßig ausfüllten, so haben sie sich jetzt bei dem zweiten Schleuderprozeß ihrem spezifischen Gewicht nach abgesetzt. Die obersten Schichten bis zu Beginn der Zelldetritusschichten waren bakterienfrei, darunter und im Zelldetritus waren sie in großen Mengen vorhanden.

Die Untersuchung der seriösen Schicht ging in derselben Weise vor sich. Auch diese Schicht wurde nochmals in eine dünnere Kapillare abgefüllt und mehrere Stunden dem Schleuderprozeß ausgesetzt. Die mikroskopische Untersuchung ergab keine Besonderheiten. Oben befand sich wieder eine dünne Fettschicht, darunter Fettzelldetritus, der sich bis ungefähr in die Mitte der seriösen Schicht zeigte, darunter wurden keine Substanzen mehr gefunden, die eine Sudan III- oder Methylenblau-Färbung angenommen hätten. Die Bakterien lagen hier auch in den untersten seriösen Schichten.

IV. ÜBERSICHT.

Die Eiterschicht kann also nach den jeweils vorkommenden Leukocytenentartungsformen in drei Abschnitte zerlegt werden.

Der erste Abschnitt besteht nur aus den vollständig abgestorbenen Leukocyten. Die äußere Leukocytenform ist noch erhalten, das Protoplasma setzt sich im wesentlichen aus kleinen färbbaren Körnchen, denen jede feinere Struktur fehlt, zusammen, die je nach dem Alter des Zerfalles mehr oder weniger Farbe angenommen haben. Leukocytenformen mit der typischen Vakuolenbildung, eine, zwei, ja auch drei Vakuolen sind nichts seltenes. Der Vakuolensaum hat eine etwas intensivere Methylenblau-Färbung als seine Umgebung angenommen und ist deutlich darstellbar. Im inneren der Vakuolen finden sich keinerlei färbbare Substanzen. Fetteinlagerungen mit Sudan III zur Darstellung gebracht, leuchten intensiv rot auf (siehe Abbildung 14). Sehr oft findet man Bakterien im inneren der abgestorbenen Leukocyten.

Abbildung 14.

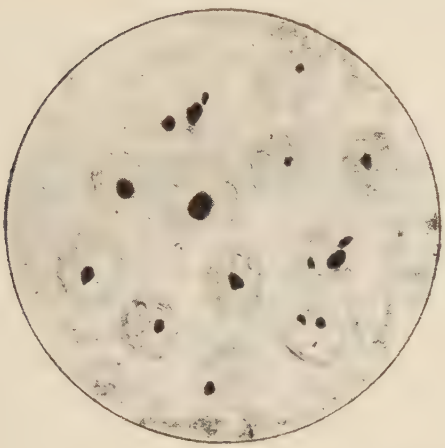

Oberste Eiterschicht mit Sudan III gefärbt.
Fetteinschlüsse in den untergegangenen Leukocyten.

Im zweiten Abschnitt überwiegen die Formen mit Kernwandhyperchromatose. Große Kerne, uninukleäre, multinukleäre Formen, mit tiefblau gefärbter Kernwand. Der färbbare Kerninhalt ist entweder in lauter kleine strukturlose Kerngranula zerfallen oder aber, er ist in einer Art homogenem Zustand und hat sich erheblich geringer gefärbt als die Kernwand. Einige Kerne zeigen Ausbuchtungen nach allen Seiten, andere wieder liegen randständig und legen sich der Protoplasmawand an. Auch die Protoplasmaveränderungen in den einzelnen Leukocyten sind verschieden. Einmal Aufteilung in lauter kleine intensiv gefärbte strukturlose Körnchen, ein anderes Mal wieder ist das Protoplasma zu einer homogenen Masse zusammengesintert.

Im dritten und untersten Abschnitt sind die Leukocyten hauptsächlich im Zustand der Pyknose. Der Kern ist stark verkleinert und von intensiver Färbbarkeit. Irgend welche strukturelle Eigenarten, wie sie bei der Kernwandhyperchromatose gefunden wurden, lassen sich nirgends nachweisen. Es sind Formen zu finden, die ein und mehr Kernsegmente haben, dann wieder Formen, deren Segmente durch dünne Fäden in Verbindung stehen. Aber auch vollständig zerstörte Exemplare und solche mit Kernwandhyperchromatose waren hier zu finden. Weiter fanden sich Leukocyten, deren Kern Ausbuchtungen nach allen Seiten zeigte. Bei diesen Formen war die Protoplasmagranulierung sehr wenig ausgeprägt, nur wenige Granula, im Gegensatz zu den anderen Leukocytenformen waren hier zu finden. Die Kerne dieser Leukocyten scheinen kurz vor dem Platzen der Kernmembran zu stehen, wobei sich der Chromatininhalt in das Protoplasma ergießt und die ganze Zelle mit kleinen Körnchen anfüllt.

Stellt man als Prinzip auf, daß eine Zelle, die dem Untergang anheimfällt, dem spezifischen Gewicht nach immer leichter wird, so ist man mit Hilfe dieser Untersuchungsmethode in der Lage, den

zeitlichen Zerstörungsverlauf der Leukocyten festzustellen. Der Leukocytenzerfall beginnt demnach, wie es die untersten Eiterschichten beweisen, mit einer Kernpyknose, geht über in die Kernwandhyperchromatose, wie es die mittleren Eiterschichten zeigten, um endlich, wie aus den obersten Eiterschichten zu ersehen ist, in die vollständige Auflösung überzugehen.

Zu Anfang wurde schon erwähnt, daß die verschiedensten Eitersorten Verwendung fanden. Die Untersuchungen zeigten aber, daß trotz der verschiedenen Herkunft des Eiters keine Besonderheiten im Ablauf des Leukocytenzerfalles zu erkennen waren. Der Verlauf war immer derselbe; beginnend mit einer Kernpyknose, übergehend in eine Kernwandhyperchromatose und schließlich vollständiger Zerfall des Zellkernes und des Protoplasmas. Abbildung 15 zeigt noch einmal die charakteristischen Eiterbestandteile in einem Kapillarröhrchen, wie sie nach dem Schleuderprozeß in der Zentrifuge beobachtet wurden.

Abbildung 15.

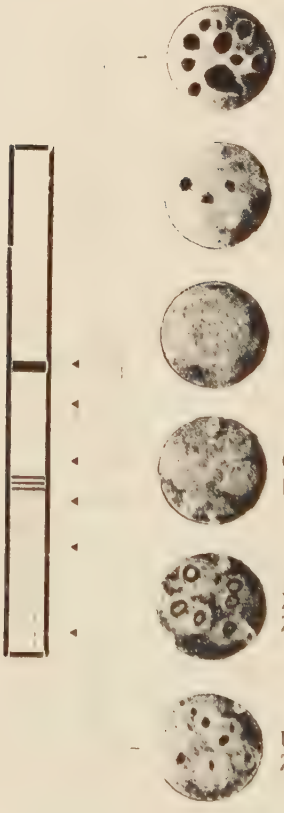

V. ZUSAMMENFASSUNG.

I. Beim Mikroskopieren einer Eiterflüssigkeit lassen sich die verschiedensten Leukocytenentartungsformen erkennen, ohne daß die Möglichkeit besteht, hieraus allein ihre genetische Abhängigkeit von einander zu verfolgen.

II. Hingegen durch Zentrifugieren einer Eiterflüssigkeit in Kapillarröhrchen läßt sich eine gewisse Aneinanderreihung der Leukocytenentartungsformen durch Schichtung derselben erreichen.

III. Die noch am besten erhaltenen Leucozyten finden sich zu unterst, die am meisten in Auflösung begriffenen zu oberst im Kapillarsediment.

IV. Diese Schichtung folgt somit dem spezifischen Gewicht, aber außerdem auch dem Verlaufe der Entartung nach.

V. Demnach lassen sich die Stadien der Entartung entsprechend dem spezifischen Gewicht der entarteten Leukocyten, angefangen von der Kernpyknose bis zum Zellzerfall aneinanderreihen.

Für die Überlassung des Themas und für die freundliche Beratung bei Anfertigung der Arbeit möchte ich Herrn Dozent Dr. Ponsold meinen besonderen Dank aussprechen.

SCHRIFTTUM.

Aschoff, L.: Pathologische Anatomie, Band 1, Allgemeiner Teil, Seite 299—300.

Ciaccio, C.: Entartungsbilder der Plastosomen, Zbl. Path. 1913, Bd. 24, Seite 721—727.

Krehl, L. und Marchand, F.: Handbuch der allgemeinen Pathologie, 2. Band, 1. Abt., Seite 152—154.

— Handbuch der allgemeinen Pathologie, 3. Band, 1. Abt., Seite 28—33.

— Handbuch der allgemeinen Pathologie, 4. Band, 1. Abt., Seite 434, 456, 474.

Ponsold, A.: Die gerichtsärztliche Bedeutung der Autolyse bei der Leichenzersetzung (Kreisarztarbeit).

Staemmler, M.: Über die eigentümlichen Kernveränderungen der Leukocyten in der Leber des Menschen. (Beiträge zur pathologischen Anatomie u. zur allgemeinen Pathologie, Band 80, H. 3.)

LEBENSLAUF.

Ich, Gustav Alfred Volkmar, wurde am 25. März 1911 als Sohn des Molkereiinspektors Gustav Volkmar zu Niederroßla b. Apolda geboren. Als ich 5 Jahre alt war, verzogen meine Eltern nach Oehna b. Jüterbog. Hier besuchte ich zuerst die Dorfschule, ging dann auf das Real-Gymnasium zu Jüterbog, wo ich im Februar 1931 meine Reifeprüfung ablegte.

Mein medizinisches Studium begann ich in Halle (Saale). Nach 4 Semestern wechselte ich die Universität, ging nach Würzburg und bestand hier mein ärztliches Vorexamen. Im 8. Semester ging ich wieder nach Halle (Saale) zurück, wo ich im Juli 1937, nach 12 semestrigem Hochschulstudium, mein ärztliches Staatsexamen bestand.

Als Medizinalpraktikant war ich dann im Institut für gerichtliche und soziale Medizin der Universität Halle-Wittenberg in Halle (Saale) tätig.

Eduard Klinz Buchdruck-Werkstätten Halle (Saale), Dölauer Straße 14
Spezialdruckerei für wissenschaftliche Werke und Dissertationen